HERNIA PUBICA TRAUMATICA

INAUGURAL-DISSERTATION

ZUR

ERLANGUNG DER DOKTORWÜRDE

DER

HOHEN MEDIZINISCHEN FAKULTÄT

DER

RUPRECHT-KARLS-UNIVERSITÄT ZU HEIDELBERG

VORGELEGT VON

ADOLF SCHWARZ

ASSISTENZARZT AM STÄDT. KRANKENHAUS

BADEN-BADEN.

DRUCK VON FRIEDRICH KNODEL, KARLSRUHE.

HERNIA PUBICA TRAUMATICA

INAUGURAL-DISSERTATION

ZUR

ERLANGUNG DER DOKTORWÜRDE

DER

HOHEN MEDIZINISCHEN FAKULTÄT

DER

RUPRECHT-KARLS-UNIVERSITÄT ZU HEIDELBERG

VORGELEGT VON

ADOLF SCHWARZ

ASSISTENZARZT AM STÄDT. KRANKENHAUS

BADEN-BADEN.

DRUCK VON FRIEDRICH KNÖDEL, KARLSRUHE.

Gedruckt mit Genehmigung der medizinischen Fakultät der Universität Heidelberg.

Referent:	Dekan:
Prof. Dr. Völker.	Prof. Dr. Menge.

1910.

Es ist eine merkwürdige Erscheinung, daß das angeborene Spaltbecken nicht zu Hernien disponiert ist, während zufällige und operative Traumen, die auf den vorderen Abschnitt des knöchernen Beckenringes wirken und zur Continuitätstrennung desselben führen, evtl. zur Hernienbildung Anlaß geben.

Immerhin sind solche Fälle so selten, daß jeder einzelne Fall der Publikation wert erscheint. Deshalb möchte ich einen Fall von Hernia pubica mitteilen, der im Mai 1909 auf der Heidelberger chirurgischen Klinik zur Beobachtung kam und der wegen seiner Seltenheit Erwähnung verdient.

Durch die Güte des Herrn Geheimerat Professor Dr. Narath wurde mir derselbe zur Veröffentlichung überlassen.

Am 26. Mai wurde die 12 Jahre alte Frieda R. aus Rappenau in die Klinik aufgenommen.

Die Anamnese ergab folgendes: Die Patientin ist das Kind gesunder Eltern; drei Geschwister leben und sind gesund.

Das Mädchen war bis zu seinem dritten Lebensjahr gesund. In diesem Alter wurde es von einem leeren Fuhrwerk überfahren und derart verletzt, daß es in die Heidelberger Luisen-Heilanstalt verbracht werden mußte, wo es vom 24. April 1900 bis 14. August 1900 wegen „Beckenbruchs“ in Behandlung war.

Da eine Krankengeschichte nicht vorhanden ist und auch von den Eltern keine näheren Angaben über den Vorfall gemacht werden können, bin ich nicht in der Lage, näheres über den Vorgang berichten zu können. Das Kind wurde damals aus der Anstalt als geheilt entlassen.

Im vierten Lebensjahr machte das Mädchen die Masern durch, soll aber, abgesehen von gelegentlichen Kopfschmerzen, bis jetzt gesund gewesen sein.

Am 26. Mai 1909 wurde das Kind in die hiesige chirurgische Klinik aufgenommen zwecks Operation eines im Anschluß an den früheren Unfall sich in der Schambeingegend allmählich entwickelnden Bruches.

Der Status bei der Aufnahme ergab folgendes: Die schwächlich gebaute Patientin hat blasse Gesichtsfarbe und blasse Schleimhäute, geringes Fettpolster und mittelmäßig entwickelte Muskulatur. Die Lungen- und Herzgrenzen zeigen normale Verhältnisse. Auskultatorisch und perkussorisch ist nichts Auffallendes nachzuweisen. Die Lebergrenzen sind ebenfalls normal; im Leib findet sich keine druckempfindliche Stelle; auch sind keine Zeichen von Rachitis vorhanden.

Direkt über dem linken Darmbeinkamme eine 9 cm lange, 1 cm breite verschiebliche Narbe; über dem linken Trochanter eine 7 cm lange, 1,5 cm breite verschiebliche Narbe. In der Falte zwischen linkem Oberschenkel und linker Schamlippe eine 5,5 cm lange Narbe. Linke Spina anterior superior etwas höher als die rechte. Die Symphyse weist einen Spalt von 7 cm Länge auf. Rechtes os pubis steht normal. Linkes os pubis ist nach lateral, oben und vorn verschoben; nach lateral 5 cm, nach oben 2,5 cm und nach vorn 2 cm. Es markiert sich das os pubis sin. als deutlicher, ungefähr taubeneigroßer Höcker.

Tuber oss. ischii rechts normal; links ist es verschoben und zwar lateral, cranial und ventral.

Beim Stehen ergab sich folgendes: Linke Spina ant. sup. etwas höher als rechts. Starke Abflachung und Atrophie der linken Glutäalmuskulatur. Starke Hypertrophie der rechten Glutäalmuskulatur. Die rechte Glutäalfalte ist tiefer als die linke. Leichte genua valga. Starke Lumballordose; keine Skoliose. Beckenhebung bei Stand auf einem Bein normal.

Der Sphincter ani (Fig. 2 a b) ist vorn durchgerissen, so daß er nur einen Halbkreis bildet. Es ist kein häutiger Damm zu konstatieren. Die Schleimhaut des Rektums geht direkt in die Schleimhaut der Vagina über. Die Vagina ist stark erweitert, für den Daumen durchgängig, ohne Hymen. Das linke labium majus ist nach außen verzerrt und in falscher Stellung angeheilt (c d), bei e ein Hautlappen angenäht.

Die Bruchpforte befindet sich zwischen den beiden auseinandergewichenen ossea pubis, sie bildet ein Oval (Längsachse 4,5 cm, Querachse 3 cm). Medial wird die Bruchpforte begrenzt durch das rechte os pubis, lateral durch den absteigenden Ast des linken os pubis, bauchwärts durch ein festes, sehniges Ligament, das zwischen den Schambeinen ausgespannt ist.

Perinealwärts bildet die Begrenzung ebenfalls ein festes Ligament zwischen rechtem os pubis und der Grenze des linken os pubis und os ischii; daselbst befindet sich eine Knochenverdickung.

An das sehnige Ligament, das die Bruchpforte bauchwärts begrenzt, setzt sich der m. rectus abdom. nicht an. Beide musculi recti sind dehisziert, und zwischen beiden befindet sich eine sehnige Platte, die sich beim Husten nicht vorwölbt.

Bei der Rückenlage ist von einer Hernie nichts zu sehen. Beim Husten erscheint bei der Bruchpforte eine kugelige Geschwulst von 6 cm Durchmesser mit gedämpft tympanitischem Perkussionsschall; auch bei Druck auf das abdomen erscheint sofort die Hernie. Beide Ligamente sind stark gespannt, wenn das linke Bein abduziert ist und werden schlaffer bei der Adduktion. Mit dem Finger kann man durch die Bruchpforte tief ins kleine Becken eindringen.

Es macht den Eindruck, als ob man durch Naht bei adduziertem Bein die Bruchpforte schließen könnte. Mit dem Katheter (männlich) kommt man nicht in die Hernie. Die Blase scheint rechts davon zu liegen.

Das Röntgenbild (Fig. 3, Patientin mit dem Rücken auf der Schichtseite der Platte) zeigt zunächst nicht die bekannte Herzform des Beckeneingangs, sondern eine ▽förmige Figur.

Zwischen beiden Symphysen besteht ein Spalt von 7 cm. Während die rechte Beckenhälfte nichts Auffallendes zeigt, sehen wir das linke Hüftbein 1,5 cm höher stehen als das rechte (verglichen nach den Vereinigungsstellen von os ilium und os pubis).

An der linea arcuata sieht man einen Knochenvorsprung. Der ramus inferior ossis pubis geht links steil nach außen und oben, infolgedessen hier das foramen obturatum kaum angedeutet ist. Das os pubis ist in seinem Ende kolbig verdickt.

Die untere linke Extremität, gemessen von der spina ilii ant. sup. zum malleolus int. beträgt 73 cm, die rechte 72,5 cm. Der Umfang des rechten Oberschenkels mißt 36,5 cm, der des linken 35,5 cm. Die Unterschenkel haben beiderseits einen Umfang von 23,5 cm. Aktive und passive Bewegungen in Hüft-, Knie- und Fußgelenk sind vollkommen frei; die Zehen funktionieren normal; kein Plattfuß; Adduktion der Oberschenkel nicht beschränkt. Sensibilität und Reflexe vollkommen normal. Der Gang ist in keiner Weise behindert.

Operation am 29. Mai 1909 durch Herrn Geheimerat Professor Dr. Narath. Querschnitt über der Bruchpforte. Freipräparieren der Bruchpforte und Isolieren des Bruchsackes. Dabei zeigt sich beim Herauspressen der Hernie durch Druck auf das Abdomen, daß der mediale Teil derselben eine derbe, muskuläre Wand hat (Blase), während der laterale aus Peritoneum besteht, in dem man gurrende Darmschlingen palpieren kann.

Bei Flektion und Adduktion des Beines lassen sich die beiden queren, sehnigen Ränder der Bruchpforte durch Zug aneinander bringen. Infolgedessen Vereinigung derselben durch fünf Seidenknopfnähte. Von dem erwähnten unteren Knochenvorsprung an der lateralen Seite unterhalb des linken os pubis wird ein flacher Periostknorpellappen (nach oben und innen gestielt) entnommen und auf die Bruchnaht umgeklappt. In dritter Etage wird das Unterhautzellgewebe durch einige Knopfnähte darüber gezogen. Hautnaht: Kompressionsverband.

Am 5. Juni werden die Nähte entfernt; Heilung p. prim. Die Patientin steht am 9. Juni auf und ist beschwerdefrei. Am 12. Juni wird dieselbe geheilt entlassen.

Nachuntersuchung am 12. Juli 1909: Die Hernia pubica ist solide ausgeheilt; keine Vorwölbung beim Husten und Pressen; ohne Beschwerden.

Am 17. Juli 1909 wurde unter guter Cl. Aether-Narkose von Herrn Geheimerat Professor Dr. Narath eine Perineoplastik angeschlossen. Patientin befindet sich in Steinschnittlage. Spaltung der dünnen Scheidewand zwischen vagina und rectum. Teilweiser Verschluß der vagina in der Längsrichtung. Ablösen des Lappens b, c, d (I), sowie des Lappens c, d, f (II). Der Lappen I wird quer vor dem rectum nach rechts geschoben und fixiert, an seinen unteren Rand wird der vordere Rand des rectums angenäht.

Lappen II wird ebenfalls nach rechts verschoben und an seinem oberen Rand die vagina befestigt. Der Damm besteht nun aus dem Lappen I und II. Rechts und links ein Drainagerohr.

Am sphincter ani wird noch nichts gemacht.

Durch eine schwere Gewalteinwirkung kam es bei dem damals dreijährigen Mädchen zur Verletzung des Beckens an mehreren Stellen. Als dauernde objektive Veränderungen am Beckengürtel haben wir eine Diastase der Symphyse von 7 cm, am linken absteigenden Schambeinaste Callusmasse als Reste einer geheilten Fraktur, eine Verschiebung in der linken a. sacro-iliaca, außerdem einen kompletten Dammriß und verschiedene Hautnarben. In der Symphysendiastase besteht eine Hernie, deren Inhalt von Harnblase und Darm gebildet wird.

Der Mechanismus, der zur Fraktur, resp. zur Diastase geführt, ist offenbar der, daß die Gewalt die Schoßfugengegend des mit gespreizten Beinen auf dem Rücken liegenden Kindes traf und sprengte, das linke Schambein frakturierte, sodann das linke Darmbein traf, wodurch die ligamenta sacro-iliaca an der vorderen Fläche des Kreuzbeines einrissen und dadurch ein Klaffen der Kreuzdarmbeinfuge entstand.

Die Zerreißung der Symphyse muß unter starker Auseinanderzerrung erfolgt sein, so daß auch die Weichteile der Umgebung rissen, das lig. arcuat. pubis und die sich in der Medianlinie verflechtenden Sehnen der Adduktoren und der m. recti abdom., sonst wäre nicht eine solche Diastase stehen geblieben.

Die Ätiologie der Hernienbildung ist in der dauernden Diastase der Knochenenden zu suchen.

In der mir zugänglichen Literatur fand ich nur einen Fall, in dem eine Hernie in der Symphysenspalte zustande kam.

Professor Kausch veröffentlichte denselben in von Bruns, Beiträge zur klinischen Chirurgie, Bd. 62, Heft 2, p. 561, April 1909. Es handelt sich dort um einen Patienten, der am 28. April 1903 zwischen zwei unbeladene Lowry eingekeilt wurde, wodurch er sich eine tiefe Dammwunde und einen Beckenbruch zuzog. Die Blase lag in der Wunde frei und war durch Knochensplitter verletzt.

Bei seiner Entlassung aus dem Krankenhaus am 1. August 1903 bestand noch eine Fistel links in der Gegend des Schambeins, welche Urin absonderte; er konnte sich nur breitbeinig und langsam fortbewegen. Schmerzhaftigkeit des ganzen Beckenringes.

Am 5. Dezember 1903 bestand noch eine Fistel zwischen dem linken Schenkel und Scrotum, aus der sich seröse Flüssigkeit ausschied. Zwischen den beiden Schambeinen befand sich eine Lücke, aus der sich beim Husten und Pressen Bauchinhalt vorwölbte. Seine jetzigen Beschwerden (1909) bestehen in andauernd lebhaften Schmerzen im Kreuz, heftigen Schmerzen vorn am Becken, wo sich beim Stehen „etwas" vorwölbt.

Die Untersuchung des Beckens ergab: Man fühlt zunächst statt der Symphyse einen Spalt, in den man bequem den Zeigefinger 5,5 cm tief einführen kann.

In halber Tiefe hat man das Gefühl eines deutlichen Ringes, der die Größe einer Daumenkuppe hat und überall fest umgrenzt erscheint. Beim Stehen und besonders beim Husten und Pressen tritt über der Schamspalte eine Verwölbung auf, die hühnerei- und schließlich kleinfaustgroß wird. Bei voller Blase ist diese Vorwölbung gedämpft, sonst ist ihr Schall leicht tympanitisch.

In vorliegendem Falle werden als dauernde Veränderungen angegeben: Eine Diastase der Symphyse um mehr als einen Finger; Reste von geheilten Knochenbrüchen am linken absteigenden und am rechten horizontalen Schambeinast; ferner eine geringe Verschiebung in der rechten a. sacro-iliaca. An der Stelle der Symphysen-Diastase besteht eine Hernie, deren Inhalt offenbar von der Harnblase gebildet wird.

Der Patient verweigerte die vorgeschlagene Operation; deshalb empfiehlt Kausch für diesen Fall einen Beckengurt, der mit einem Bruchbande zu vereinigen wäre.

Rupturen der Symphyse sind selten. Im Jahre 1895 konnte Willi Kohn in seiner Arbeit über die isolierte Ruptur der Symphysis ossium pubis d. h. die Fälle von Auseinanderreißen der ossa pubis ohne Mitbeteiligung des knöchernen Ringes nur 14 Fälle in der Literatur zusammenstellen.

Unter diesen 14 Fällen handelt es sich siebenmal um eine Diastase. Kameron sah einen Fall (Reiter), wo die Abweichung der Schambeine 10,5 cm betrug.

Bei den Symphysenrupturen hält es Malgaigne für die Regel, daß der Zwischenknorpel an dem einen Schambein haften bleibt.

In unserm Falle hatten beide Seiten Knorpelüberzug.

Eine Ruptur eines Iliosakralgelenks ist nach Zweifel besonders dann anzunehmen, wenn die Spalte in der Schamfuge mehr als 7 cm beträgt.

Wenn wir in unserem Falle die Fraktur des Beckenknochens als nebensächliche Komplikation betrachten, so haben wir hier eine weitere isolierte Symphysenruptur.

Da in dieser Symphysenspalte eine Hernie entstand, so möchte ich den unsrigen Fall als zweiten dem Kausch'schen anreihen und den Bruch als Hernia pubica traumatica bezeichnen.

Ähnlich diesen traumatischen Hernien sind diejenigen, welche nach absichtlich herbeigeführter Durchtrennung des Beckens (Symphyseotomie, Hebosteotomie) Hernien in den Diastasen bildeten.

J. Hartmann berichtet 1907 von einer 33jährigen III. Para, bei der schon eine linksseitige Leistenhernie bestand. Am 26. März 1906 wurde dieselbe wegen mobiler Retroflexio uteri operiert. Vor der Operation hat sie wegen dieser Hernie ein Bruchband getragen, wodurch der Bruch sehr leicht zurückgehalten wurde. Während der jetzigen Schwangerschaft hat sie dann kein Bruchband zu tragen nötig gehabt, da der offene Leistenring bei Gelegenheit der Alexander-Adamschen Operation verschlossen worden war. Dieselbe wurde wegen drohender Uterusruptur bei plattrachitischem Becken am 11. Dezember 1906 pubotonniert. Der Spalt im Becken, der sehr nahe der Symphyse gelegen war, klaffte während der Operation auf ca. 15 cm. Leichte Zangengeburt und normales Wochenbett.

Drei Wochen nach der Entlassung entstand eine gänseeigroße Hernie im linken labium majus. Gang watschelnd. Ferner fällt der sehr weite linke Leistenring auf. Verschließt man nach gelungener Reposition den Hebosteotomiespalt von unten mit dem Finger, ohne dabei den Leistenring mitzuverschließen, so sieht man nur eine ganz geringe Vorwölbung; verschließt man dagegen nur den Leistenring, ohne den Hebosteotomiespalt gleichzeitig zu bedecken, so erscheint sofort der Bruch in voller Ausdehnung wieder. Es handelt sich hier um eine im Hebosteotomiespalt und im Leistenring entstandene postoperative Hernie.

Hartmann erklärt dieselbe dadurch, daß der Hebosteotomiespalt klaffend (2,5 cm) geblieben war und eine Bronchitis als Gelegenheitsursache mitwirkte. Durch das Ausbleiben der Wiedervereinigung der auseinandergewichenen Knochenenden fehlte dem Leistenkanal seine Hauptstütze.

Einen zweiten Fall teilt R. Mann im Zentralblatt für Gynäkologie, Bd. 31, Nr. 44, p. 1383, 1907, mit.

Am 2. Dezember 1904 wurde eine IV. Para hebosteotomiert und am 31. Dezember als geheilt entlassen. Kurze Zeit darauf entstand in der oberen Wunde eine sieben Monate dauernde Eiterung, während welcher sich ein plattenförmiger Knochensequester abstieß. Sieben Monate p. o. konnte Patientin leichte häusliche Arbeit wieder aufnehmen; es erfolgte spontaner Verschluß

der Fistel. Fünf Monate p. o. wurde die Patientin neuerdings gravid. Damals ergab die Untersuchung, daß die Knochenwunde durch eine derbe, fibröse Narbe geschlossen war; Distanz derselben 2 cm.

Am 10. Dezember 1905 spontane Frühgeburt eines siebenmonatlichen Fötus in Steißlage. Dabei fühlte die Frau ein Knacken in der Narbe. Vier Monate p. p. bemerkte die Patientin das Erscheinen einer Geschwulst, welche sich leicht als Hernie mit Darminhalt erkennen ließ. Der Untersuchungsbefund ergab: Etwa 2 cm unterhalb und medial von dem tub. pub. sin. eine quer verlaufende, spaltförmige Öffnung, durch die sich Bauchinhalt in Form einer kleinhühnereigroßen Hernie vordrängt. Die Bruchpforte ist nach oben begrenzt durch eine feste Narbe, die, den oberen Rand der Knochenenden verbindend, etwa 1 cm tief nach abwärts in den Spalt hineinreicht und mit den sehnigen Ansätzen des m. rectus innig verbunden ist, seitlich durch die über 2 cm breitklaffenden Knochenenden des osteotomierten Knochens, nach abwärts durch eine fibröse Narbe, welche nach außen durch die sehnigen Ausläufer der Ansätze der Adduktoren ihre Stütze erhält und dort scharf begrenzt erscheint.

Es liegt also in diesem Falle eine Hernienbildung in dem Knochenspalt selbst ohne Beteiligung der Bauchdecke vor.

Ein weiterer Fall wurde von Neu-Heidelberg veröffentlicht.

Am 25. Juli 1905 wurde bei rachitisch plattem Becken hebosteotomiert. Drei breite Heftpflasterstreifen halten das Becken zusammen. Am 11. Tage wurde der Heftpflasterverband und die Nähte entfernt; Heilung p. primam. Am 21. Tage konnte die Patientin mit einer Gummibinde, die das Becken zusammenhält, entlassen werden.

Die erste Nachuntersuchung erfolgte am 28. November 1905: Senkung der Vaginalwände, callusartige Auftreibung links seitlich der Symphyse.

Zweite Nachuntersuchung am 23. März 1907: Seit $^3/_4$ Jahren Prolaps. Von dieser Zeit ab kommt links „etwas“ heraus; drei fingerbreite Rektusdiastase.

Das linke große Labium ist durch eine Hernie aufgetrieben, die dicht über dem Knochen herauskommt und beim Pressen gänseeigroß wird (Darmschall). Hühnereigroßer Deszensus der vorderen Vaginalwand.

Befund bei der Aufnahme in die Klinik am 3. Oktober 1907:

Eine über wallnußgroße Vorwölbung, entsprechend der obern Hebosteotomiewunde, beim Husten sich vergrößernd. Am linken horizontalen Schambeinast, entsprechend der Knochensägestelle, eine dreieckige Knocheninzisur, deren mediale Begrenzung höher steht als die laterale. Hier läßt sich eine Faszienlücke feststellen, die den Mittelfinger aufnimmt. Entsprechend

der früheren Knochenwunde an der Hinterfläche des Schambeins eine Vertiefung, welche die Fingerfläche aufnimmt, rechts und links — besonders rechts — von einem Periostwall begrenzt.

Operation am 8. Oktober 1907.

In der Spinalanalgesie Querschnitt der alten Inzisionsstelle (Hebosteotomie); Präparation des Bruchsackes, der mittelst Tabaksbeutelnaht ohne Eröffnung des Peritoneums versenkt wird; Faszienaht; Haut mittelst Michels-Klammern vereinigt.

Bei der Entlassung am 26. Oktober 1907 an Stelle der früheren suprapubischen Hernie feste Faszienarbe; dagegen entsprechend der Knocheninzisur am horizontalen Schambeinaste auf Husten eine kastaniengroße Vorbuchtung.

Nachuntersuchung vom 31. Oktober 1907: Im Liegen keinerlei Vorwölbung im Bereich des linken großen Labiums. Dagegen drängt im Stehen, entsprechend der obern Knocheninzisur infolge der Hebosteotomie-Knochendiastase, sich eine nußgroße Geschwulst vor, die reponibel ist; in diese Lücke kann man in liegender Stellung der Frau bequem mit dem Mittelfinger eindringen. Diese Stelle bildet eine Bruchpforte.

Der Fall ist insofern noch interessant, als er von Geheimerat von Rosthorn am 16. Dezember 1905 in Frankfurt anläßlich der Zusammenkunft der „Mittelrheinischen Gesellschaft für Geburtshilfe und Gynäkologie“ vorgestellt worden war und als Beleg dafür dienen sollte, daß im Anschluß an die Hebosteotomie keinerlei Folgeerscheinungen eintreten.

Einen weiteren Fall von v. Mars, über den in „Frommels Jahrbücher“ 1905, p. 996, berichtet wird, übergehe ich, da es sich dort möglicherweise um eine angeborene Diastase handelt und außerdem die letzten Schwangerschaften durch Osteomalacie kompliziert waren.

Wenn wir kurz rekapitulieren, so haben wir zwei isolierte Symphysenrupturen mit dauernder Diastasenbildung (Diastase 7 resp. 2 cm), in der sich Hernien entwickelten, und drei Knochendiastasen nach Hebosteotomie, in denen sich im Falle Hartmann (Distanz 2,5 cm) eine postoperative Hernie entwickelte in der Hebosteotomiespalte und im Leistenring. Im Falle Mann (Distanz 2 cm) in dem Knochenspalt selbst und im Falle Neu (Distanz 1,2 cm) eine Hernienbildung im Knochenspalt selbst unter Mitbeteiligung der Bauchdecken.

Als unmittelbare Folgen der Symphysenruptur haben wir Verletzungen der Harnblase, der äußeren Weichteile, der Scheide, des Darmes, ferner Fraktur des Beckens und Zerreißung der a. sacro-iliaca. Als dauernd zurückbleibende Folgen haben wir eine Symphysendiastase mit Hernienbildung, beim Falle Kausch außerdem noch breitbeinigen Gang, Beschränkung der Adduktion der Oberschenkel und Schwäche der Beine.

Was die Therapie in frischen Fällen betrifft, so muß man eine knöcherne Vereinigung zu erstreben suchen durch Annäherung der Schambeinenden. Zirkulär um das Becken gelegte Verbände oder Bandagen werden zum Ziele führen.

Kommen solche Fälle erst lange nach dem Unfall zur Behandlung, so ist eine Knochennaht zu versuchen, was aber in den meisten Fällen nicht möglich sein wird.

In unserem Falle war außer dem direkten Verschlusse der Bruchpforte durch Naht noch eine Knochenperiostplastik gemacht worden, um das Resultat zu sichern.

Es dürfte sich ein solches Verfahren überhaupt empfehlen.

Die Erfahrung, daß Beckenfrakturen fast ausnahmslos knöchern heilen, läßt sich noch nicht auf die glatte Durchtrennung übertragen.

Meyer-Heidelberg hat den Knochenheilungsprozeß nach Hebosteotomien an zehn Hunden, zwei Katzen und zwei Kaninchen zu studieren versucht. Radiogramme aus verschiedener Zeit, makro- und mikroskopische Untersuchungen wurden zu diesem Zwecke an den operierten Tieren ausgeführt.

In der Regel heilt die Hebosteotomiewunde durch bindegewebig knorplige Konsolidation. Abhängig erscheint die knöcherne resp. feste fibröse Heilung der Wundflächen des Knochens von der Distanz derselben voneinander in der Zeit der Wundheilung, von den Insulten, welchen die Knochenenden während der Operation ausgesetzt sind.

Um die Konsolidation des durchtrennten Beckens, die zuweilen ausbleibt, sicherer zu gestalten, hat man die Durchtrennung des Knochens seit einigen Jahren neben der Symphyse ausgeführt.

Herff schränkt die Hebosteotomie ein aus Rücksicht auf Mutter und Kind, besonders aber wegen der verhältnismäßigen Häufigkeit von schweren Verletzungen der Mutter.

Bei den fünf nachuntersuchten Frauen hatten alle Pseudarthrosen; in vier Fällen trat Vorfall auf, in einem kompletter Uterus- und Scheidenvorfall wie beim Spaltbecken.

Die postoperative Hernienbildung in den drei angeführten Fällen ist in der dauernden Diastase des Knochenspaltes begründet. Es muß daher von vornherein die Verhütung der knöchernen Vereinigung abgelehnt werden, so zweckmäßig eine solche für spätere Geburten erscheint.

Neu meint: „Die Radikaloperation einer solchen Hernie, gleichviel, ob sie eine reine Bauchdecken- (Faszien)-Hernie bei vorhandener oder nicht vorhandener Prädisposition zu einer Inguinalhernie oder eine unkomplizierte Knochenspalthernie oder eine Kombination aus beiden darstellt, kann nur in einer

Beseitigung der Knochendiastase, also der bindegewebigen Verbindung, durch Anfrischung und Vereinigung der Knochenenden mittelst Naht erblickt werden."

Da die Knochenperiostplastik in unserem Falle sich bewährt hat, wäre es bei ähnlichen Fällen zu empfehlen, Knochenperiostplastik zu versuchen.

Zum Schlusse ist es mir eine angenehme Pflicht, Herrn Geheimerat Professor Dr. Narath für die gütige Überlassung des Themas meinen besten Dank auszusprechen.

Literaturverzeichnis.

1. **Auerbach, S.,** Ein Beitrag zur Lehre von der Hernia obturat. Diss. München 1890.
2. **von Bergmann** und **von Bruns,** Handbuch der praktischen Chirurgie 1907.
3. **Blumreich,** Zur Lehre von Frakturbecken, Archiv für Gyn., Bd. 69, Heft 1.
4. **Bosse,** Ein Frakturbecken, Archiv für Gyn., Bd. 71, Heft 2, 1904.
5. **Cohn, Willi,** Über die isolierte Ruptur der Symphysis oss. pub., Bruns Beiträge zur klinischen Chirurgie, Bd. 45, 1905.
6. **Creve,** Von den Krankheiten des weibl. Beckens, Berlin 1795, S. 122.
7. **Döderlein,** Über alte und neue beckenerweiternde Operationen, Archiv für Gyn., Bd. 72, 1904.
8. **Fischer, G.,** Komplizierte Diastase der Schambeinsymphyse beim Kinde. Deutsche Zeitschrift für Chirurgie, Bd. 31, 1892.
9. **Freund,** Archiv für Gyn. III, S. 398 und 406.
10. **Gusserow,** Berlin, klinische Wochenschrift 1879, Nr. 9.
11. **Günsburg,** Petersburger med. Wochenschrift 1872—1873, Nr. 46.
12. **Hartmann, G.,** Ein neuer Fall von Hernia labialis post. Diss. München 1891.
13. **Hartmann, J.,** Über die Entstehung von Hernien im Hebotomiespalte, Zentralblatt für Gyn. Nr. 21, 1907.
14. **Henkel,** Über die Pubiotomie. Zeitschrift für Geburtshilfe und Chirurgie, Bd. 57, 1906.
15. **Hertwig, Fr.,** Zur Kasuistik der Beckenfrakturen. Diss. Greifswald 1898.
16. **Hocheisen,** Klinische und radiologische Betrachtungen über 16 Pubotomien mit der Nadel, Archiv für Gyn. 1906, Bd. 80.
17. **Kausch,** Ein Fall von Symphysenruptur mit Hernia pubica; Bruns, Beiträge zur klinischen Chirurgie, Bd. 62, 2. Heft, 1909.

18. **Kayser,** Beitrag zur Frage der Symphysenruptur, Archiv für Gyn., Bd. 70, Heft 1, 1903.
19. **König,** Lehrbuch der speziellen Chirurgie, VII. Aufl., 1900.
20. **Linser,** Über Beckenluxationen, Bruns, Beiträge zur klinischen Chirurgie, Bd. 35, 1902.
21. **Litzmann,** IV. Seite 266.
22. **Mann, R.,** Zur Hernienbildung nach Hebosteotomien, Zentralblatt für Gyn., Bd. 31, Nr. 44, 1907.
23. **Meurers,** Beitrag zur geburtshilflichen Bedeutung der Frakturbecken. Diss. Heidelberg 1904.
24. Münchner Med. Wochenschrift 1905, p. 2345
„ „ „ 1905, „ 1503
„ „ „ 1907, „ 1142
„ „ „ 1907, „ 1254
„ „ „ 1908, „ 752
„ „ „ 1808, „ 1033
„ „ „ 1908, „ 1157
25. **Neu,** Hernia pubica sin. nach Hebosteotomie, Monatsschrift für Geburtshilfe und Gyn., Bd. 37, 1908.
26. **Neu,** Gehstörungen nach Hebosteotomie, Monatsschrift für Geburtshilfe und Gyn., Bd. 37, 1908.
27. **Sellheim,** Hebotomie und Symphyseotomie, Monatsschrift für Geburtshilfe und Gyn., Bd. 23, 1906.
28. **Spoerel, R.,** Zur Kasuistik der Beckenbrüche. Diss. 1889.
29. **Stolper,** Die Beckenbrüche mit Bemerkungen über Harnröhren- und Harnblasenzerreißungen, Deutsche Zeitschrift für Chirurgie, Bd. 77, 1905.
30. **Stubenrauch,** Diss. Berlin 1879.
31. **Thiem,** Handbuch der Unfallkrankheiten, 1898.
32. **Tillmann,** Die Verletzungen und chirurgischen Krankheiten des Beckens.
33. **Zweifel,** Sprengung der Beckensymphyse, Lehrbuch der Geburtshilfe, IV. Aufl., 1895.

Verfasser wurde am 5. November 1876 als Sohn des im Jahre 1903 verstorbenen Kulturmeisters Raimund Schwarz und dessen Ehefrau Therese Schwarz, † 1908, zu Gengenbach in Baden, Amts Offenburg, geboren.

Seine humanistische Ausbildung erhielt derselbe auf den Gymnasien zu Rastatt und Offenburg.

Das letztgenannte Gymnasium verließ er im Sommer 1900 mit dem Zeugnis der Reife, um sich in Heidelberg dem Studium der Medizin zu widmen.

Dort bestand er 1903 das tentamen physicum, 1906 die ärztliche Staatsprüfung und erhielt am 9. Juli 1906 die Approbation als Arzt, nachdem ihm das „praktische Jahr" erlassen wurde.

Vom April 1906 bis April 1909 war er Assistenzarzt am städtischen Krankenhaus in Baden-Baden.

Im Sommersemester 1909 hielt er sich studienhalber in Heidelberg auf. Von August bis November 1909 war er auf Vertretung. Seither ist er wieder als Arzt am städtischen Krankenhaus in Baden-Baden tätig.

Seine akademischen Lehrer waren die Herren Professoren und Dozenten: Arnold, Arnsperger, Bettmann, Brauer, Braus, Bütschli, Curtius, Czerny, Erb, Fürbringer, Goeppert, Gottlieb, Hegener, Hoffmann, Jurasz, Kossel, Knauff, Krafft, Leber, Lossen, Maurer, Nissel, Peckert, † Pfitzer, Petersen, Quinke, † von Rosthorn, Schottländer, Schwalbe, Stark, † Vierordt.

All' diesen seinen verehrten Herren Lehrern spricht er seinen herzlichsten Dank aus!

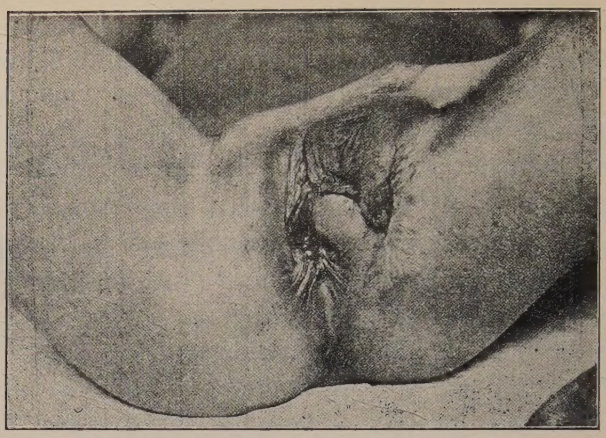

Fig. 1.

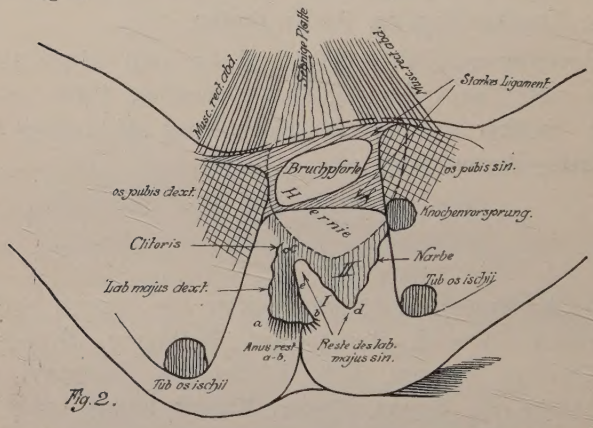
Musc. rect. abd.
Starkes Ligament.
os pubis dext.
os pubis sin.
Bruchpforte
Hernie
Knochenvorsprung.
Clitoris
Narbe
Tub os ischii
Lab majus dext.
Anus rest a-b.
Reste des lab. majus sin.
Tub os ischii

Fig. 2.